

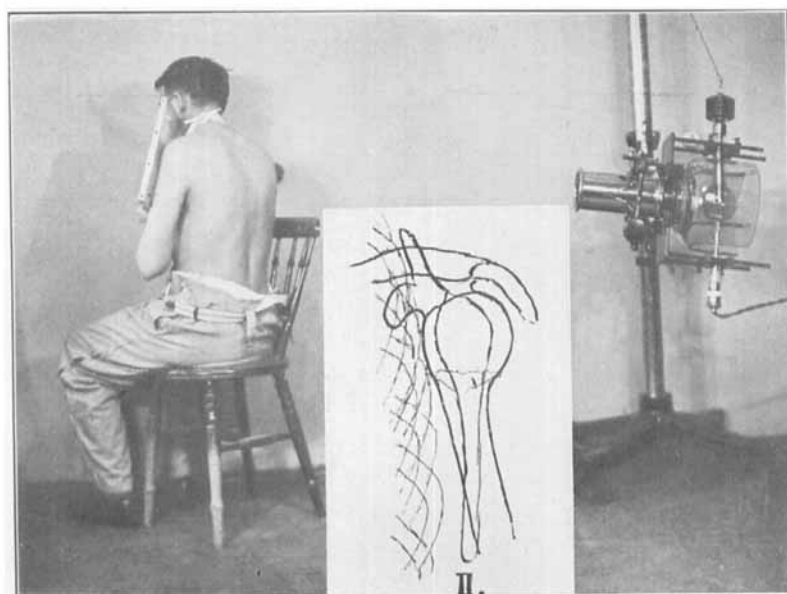
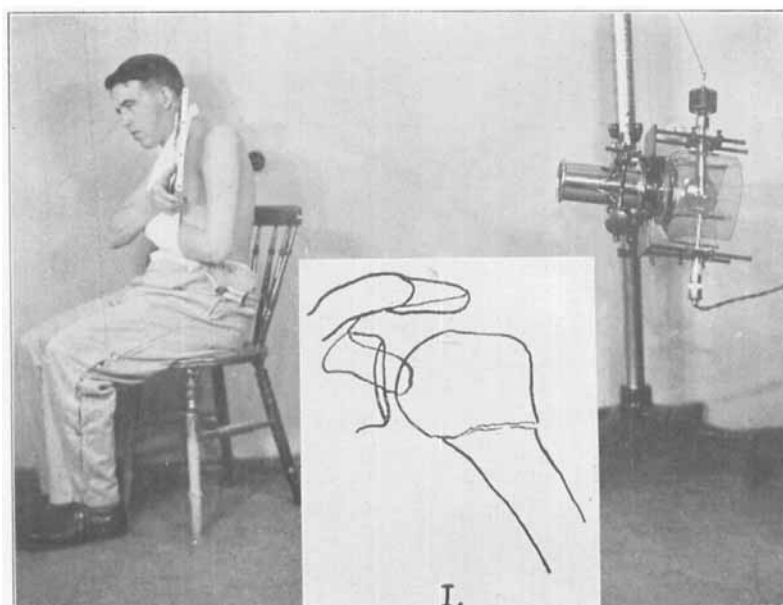
AU SUJET DE LA RADIOGRAPHIE DES  
LÉSIONS TRAUMATIQUES DE LA RÉGION AXILLAIRE

PAR  
E. G. HELLGREN

Pour le contrôle radiographique d'une fracture, le clinicien a besoin de deux radiographies, prises si possible, perpendiculairement l'une à l'autre. Dans certaines lésions de la région axillaire, comme par exemple les fractures du col de l'humérus, on se heurte en utilisant la méthode habituelle, à certaines difficultés lorsqu'on cherche à obtenir ces deux projections sans être contraint de recourir à des déplacements du bras, douloureux pour le malade et pouvant, dans certains cas exercer sur la fracture une influence des plus fâcheuses.

Nous prenons la liberté d'exposer ci-après une méthode, utilisée peut-être par bien des praticiens mais en tous cas moins connue qu'elle ne le mérite; cette méthode est sur ce point supérieure aux autres et elle est d'une application si facile qu'elle devrait être mise en oeuvre avant toutes les autres.

En règle générale, le malade se présente à l'examen avec le bras en écharpe, sinon, on l'en munit. Il est ensuite assis sur une chaise devant l'écran et l'on prend deux radiographies — la première, le malade étant placé en position demi-oblique, l'épaule malade dirigée obliquement en arrière et les rayons tombant obliquement d'arrière en avant et de dehors en dedans (v. fig. n° 1) — la seconde, après avoir fait subir à la chaise une rotation de 90°, en sorte que l'épaule malade se trouve portée en avant et que l'incidence des rayons se fait d'arrière en avant et de dedans en dehors (v. fig. n° 2). On recourra de



préférence à des plaques  $18 \times 24$  et, ainsi que l'indiquent les figures, on fait tenir le châssis par le malade, de la main du côté sain. Dans la première position, le châssis est tenu un peu en dedans, et dans la seconde un peu en dehors de l'épaule. Il est inutile de faire un examen à l'écran ; il est en effet aussi facile de diriger le faisceau de rayons en se servant d'une ampoule sur pied que de prendre une radiographie du malade en décubitus.

On peut résumer comme suit les avantages que présente la méthode sur les autres pour la radiographie des lésions graves de la région axillaire :

1) *Il est facile de prendre deux radiographies perpendiculaires l'une à l'autre, sans qu'il soit besoin d'imprimer à l'épaule de mouvement douloureux et sans imposer au malade le passage souvent assez pénible de la position assise à la position couchée.*

2) *Au moment où il regarde l'épreuve, le chirurgien sait que, selon toute vraisemblance, la fracture se trouve et se maintient dans la position qu'elle occupait au moment où la radiographie a été prise, ce qu'il ne saurait supposer avec la même vraisemblance si l'on a eu recours à la méthode habituelle, c. à. d. à la prise d'une radiographie frontale et d'une radiographie avec le bras étendu, le faisceau de rayons se dirigeant de bas en haut vers la région axillaire ; en effet, après cette dernière radiographie, le bras doit être ramené le long du corps et d'autre part, le malade doit passer du décubitus à la position orthostatique.*

Pour ne pas risquer d'avoir du flou dans les images par suite d'un mouvement involontaire du malade ou d'un déplacement du châssis pendant l'exposition, il convient de ne pas excéder une durée d'exposition d'un à deux dixièmes de seconde et de choisir d'ailleurs les constantes physiques à peu près comme pour la radiographie du poumon dans le plan correspondant. Un coup d'oeil sur une radiographie de ce genre comprenant également la région axillaire montre que l'on peut obtenir de bons contours osseux même en utilisant cette tension relativement élevée.

## RÉSUMÉ

Exposé d'une méthode de photographie convenant plus particulièrement aux lésions graves de l'épaule, grâce à laquelle on obtient les projections perpendiculaires nécessaires sans douleur pour le malade et sans risques de déplacement de la fracture. Le malade est assis, le bras en écharpe et subit une rotation de 90° entre les expositions; celles-ci seront faites avec avantage avec la même durée — 0,10 à 0,15 sec. — et avec la même intensité et la même tension que pour la prise des radiographies pulmonaires dans le plan correspondant.

## SUMMARY

An account of a method of photographing that is particularly useful for severe lesions of the shoulder, whereby right-angled projections may be obtained without the patient's suffering pain or risk of altering the position of the fracture. The patient sits with the arm at mitella, being turned 90° between exposures, which are best made with about the same times — 0.10 to 0.15 sec — and with the same voltage and tension as when taking lung pictures in a corresponding plane.

## ZUSAMMENFASSUNG

Es wird eine Fotografiermethode beschrieben die sich besonders für schwerere Schulterverletzungen eignet, durch welche die notwendige rechtwinkelige Projektion erzielt wird, ohne Schmerz beim Patienten hervorzurufen und ohne Gefahr für eine Veränderung der Frakturstellung. Der Patient sitzt mit dem Arm in Mitella und wird zwischen den Exponierungen 90° gedreht die am besten durch Verwendung ungefähr derselben Exponierungszeit — 0.10 à 0.15 Sekunden und durch dieselbe Stromstärke — und Spannung als bei Aufnahmen von Lungenbildern in der gleichen Projektion ausgeführt werden.